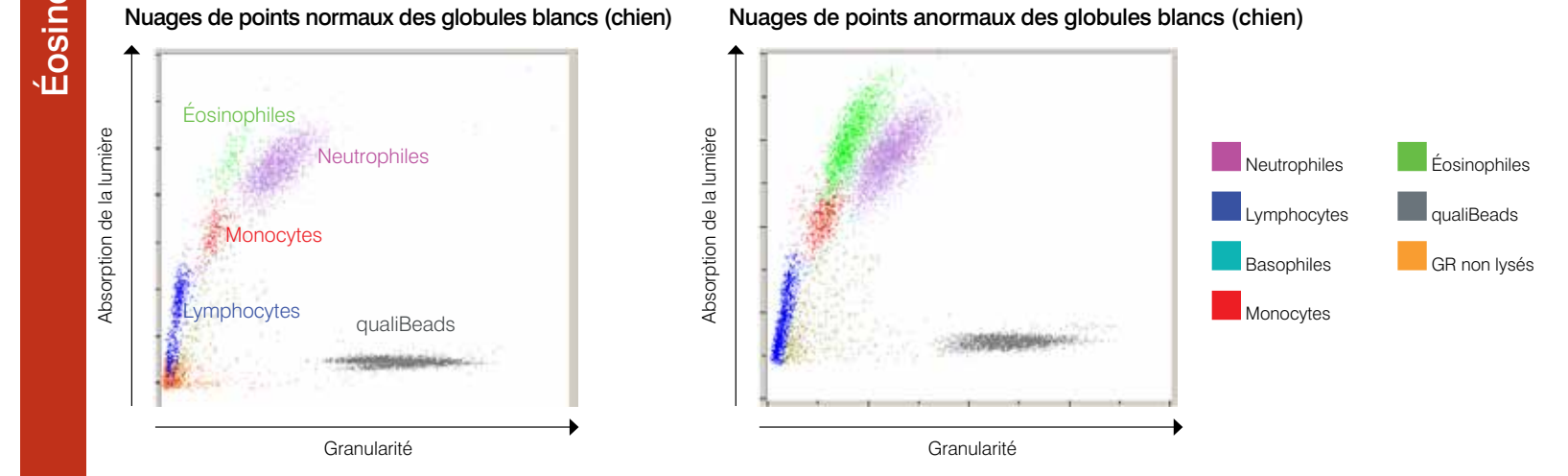
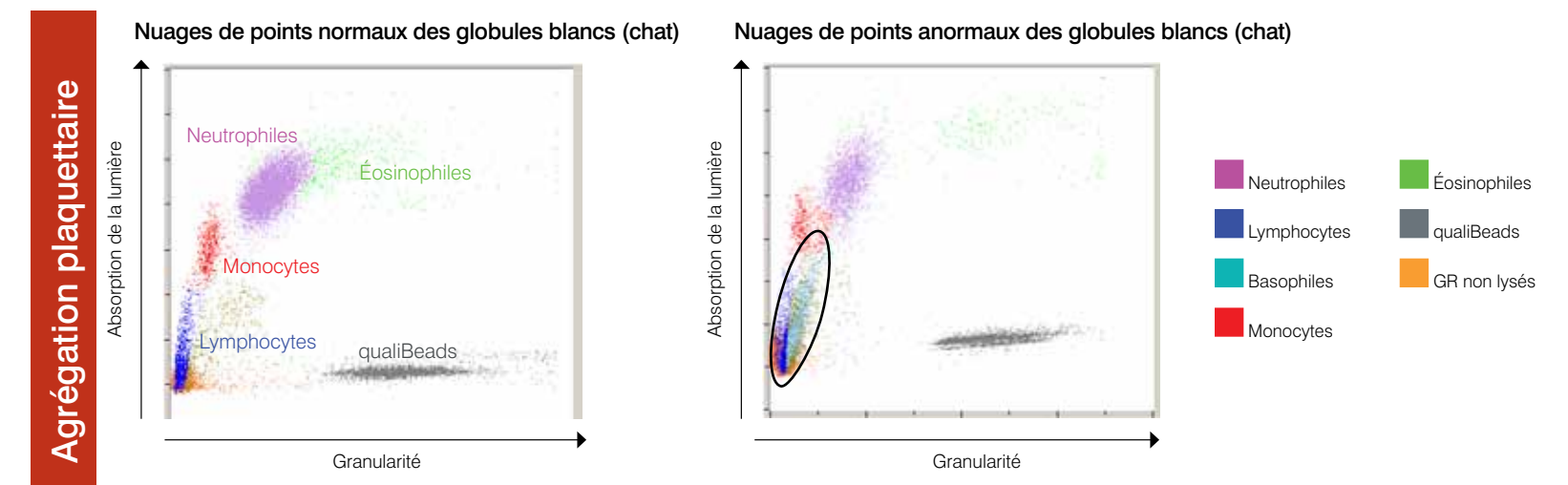
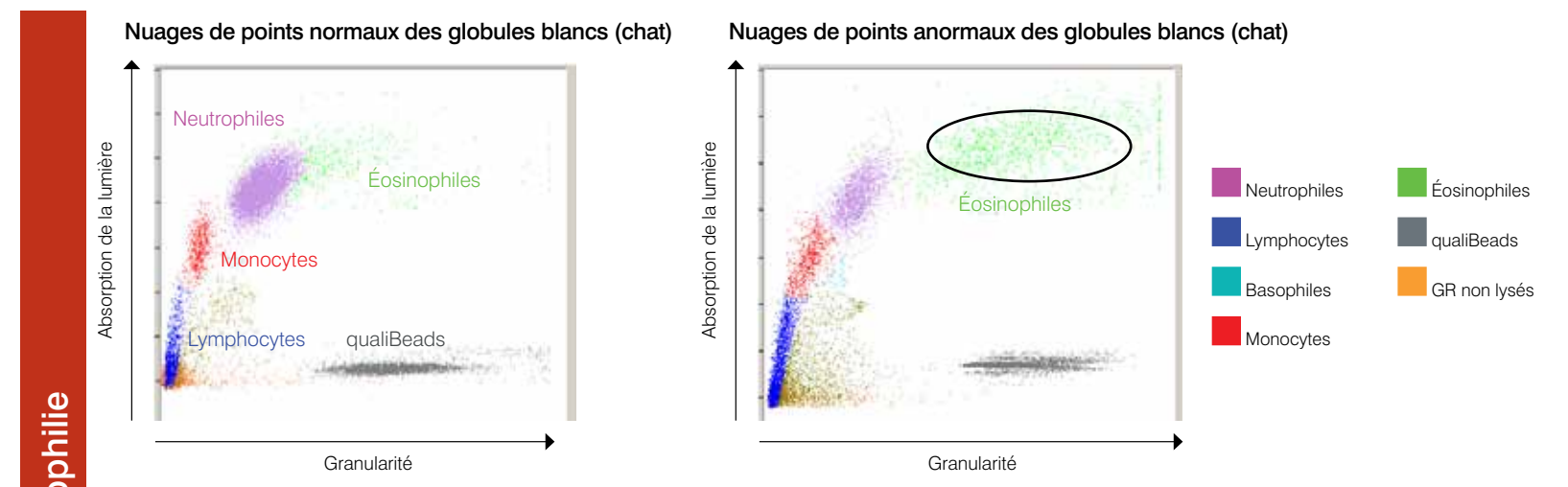
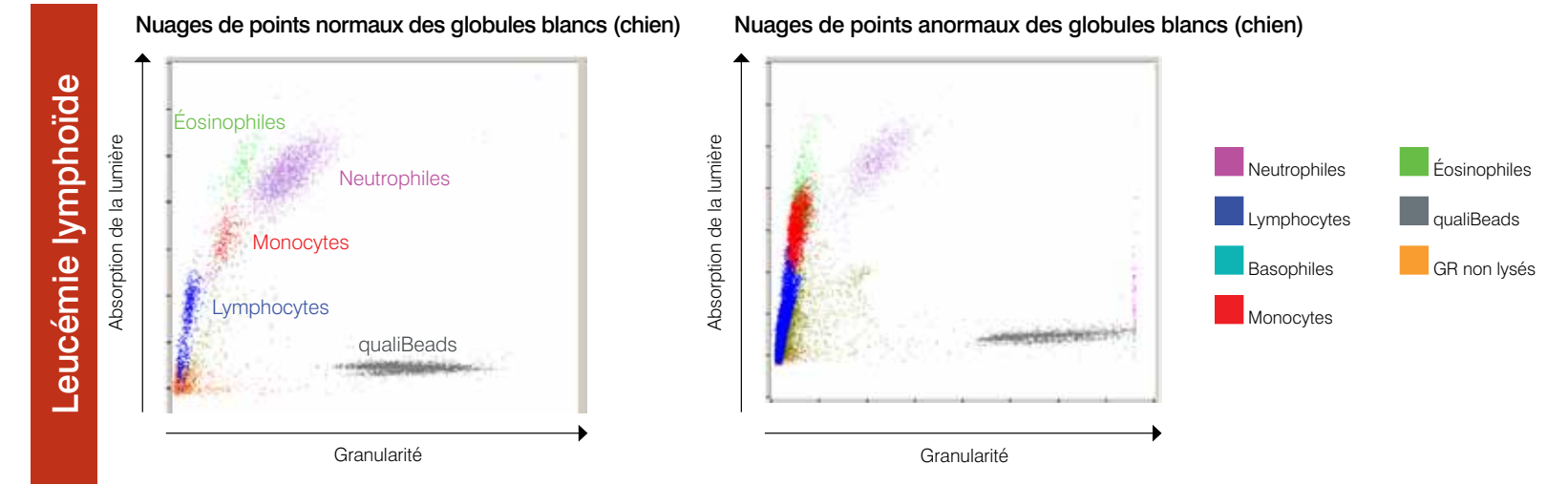
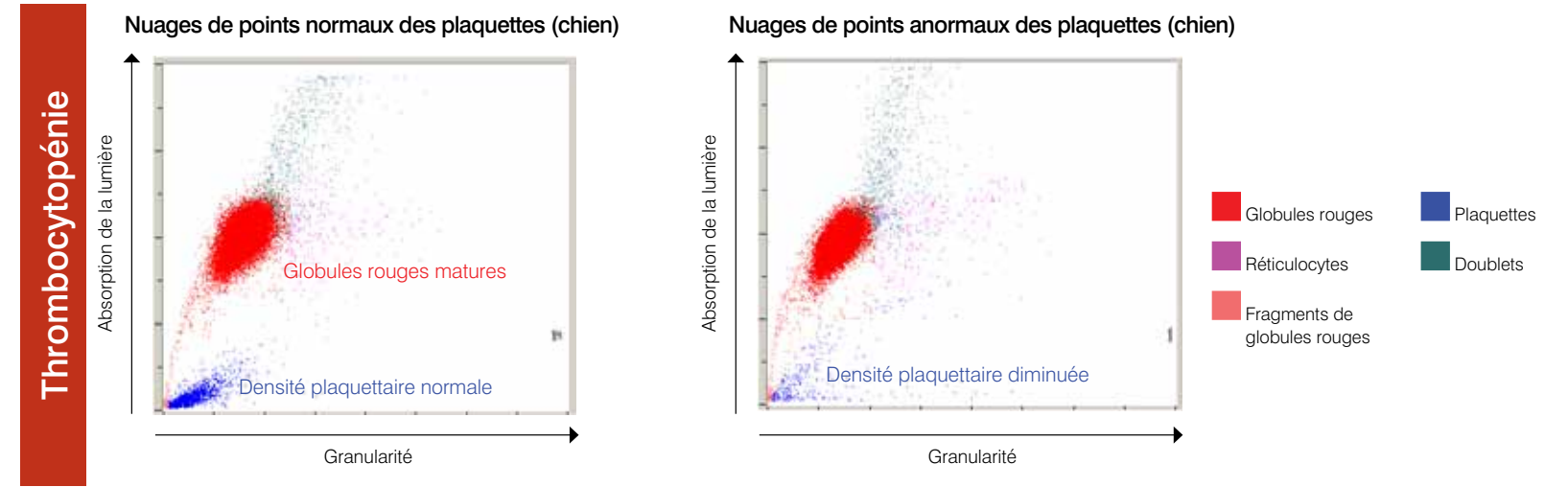
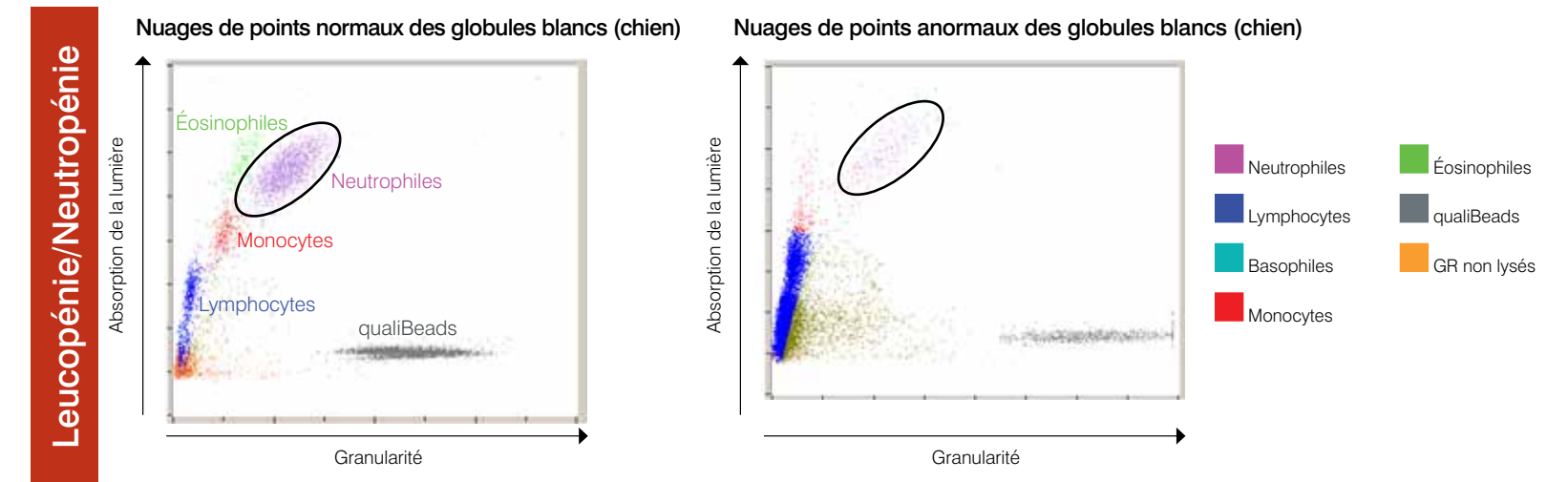
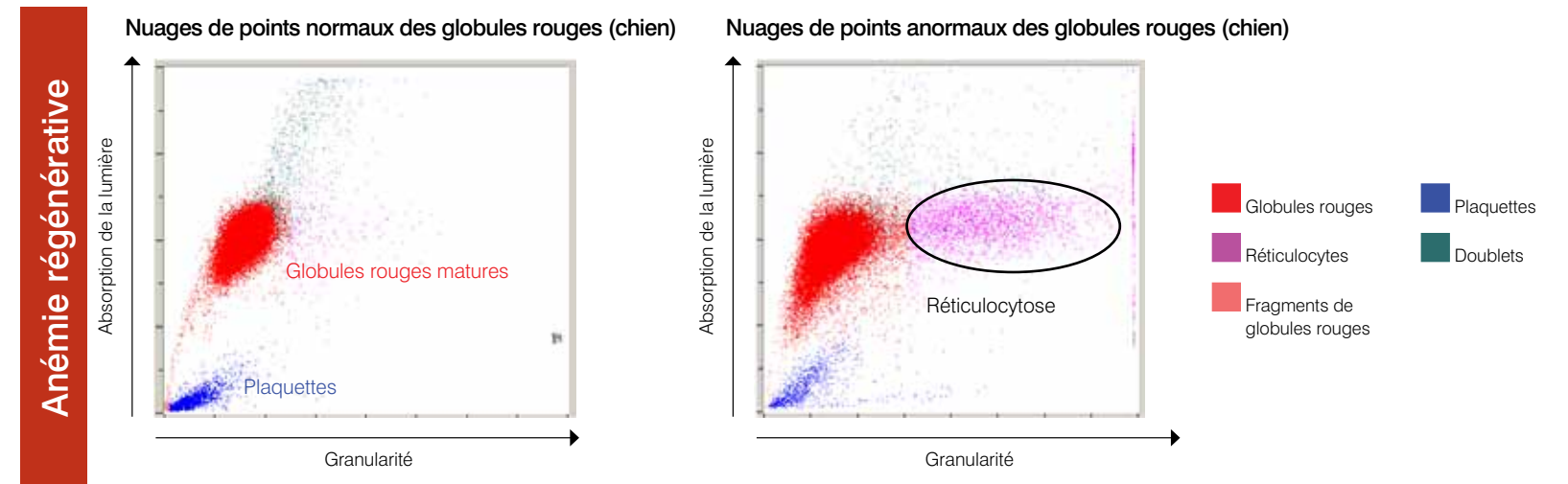


Interprétation des nuages de points générés par l'analyseur d'hématologie IDEXX LaserCyte® Dx/IDEXX LaserCyte®

Les nuages de points sont une représentation visuelle de l'héogramme, chaque point représentant une cellule. Ils constituent un élément critique de l'héogramme et fournissent une vision instantanée de la morphologie cellulaire. Cette affiche vous aidera à identifier diverses pathologies canines et félines.



Pour plus d'informations sur les nuages de points générés par l'analyseur LaserCyte, contactez le Support technique IDEXX.

Support technique IDEXX
 É.-U./Canada/Amérique Latine 1-800-248-2483 Nouvelle Zélande 0800-102-084
 Europe 00800 1234 3399 Asie 0800-291-018
 Australie 1300 44 33 99

Anémie régénérative

La réticulocytose (augmentation du nombre de réticulocytes) constitue la signature et l'indicateur le plus objectif d'une réponse de la moelle osseuse. Dans la plupart des cas, elle permet de diagnostiquer avec précision une anémie régénérative. Sur les graphiques, les réticulocytes, représentés en magenta et situés à droite de la population de globules rouges (points rouges), sont faciles à identifier. Le nouveau bleu de méthylène (colorant) des tubes CBC5R permet de précipiter le réticulum résiduel de ces globules rouges immatures, ce qui leur confère une granularité accrue et entraîne ainsi leur déviation vers la droite. Sur les nuages de points normaux, le nombre de réticulocytes est considérablement plus faible, ce qui se traduit par une baisse de la densité des points magenta par rapport aux nuages de points obtenus lors de réticulocytose. L'examen des nuages de points permet de valider rapidement le comptage réticulocytaire.

Thrombocytopénie

La découverte d'une thrombocytopénie dans une formule sanguine complète peut être un élément très important. Il est par conséquent essentiel de valider rapidement les résultats générés par l'analyseur d'hématologie. Il est facile de confirmer une thrombocytopénie sévère sur les nuages de points représentant la population de globules rouges et de plaquettes. Sur les nuages de points normaux, il existe une accumulation dense de points bleus correspondant aux profils optiques individuels des plaquettes. En cas de thrombocytopénie sévère, la densité des points bleus diminue considérablement par rapport à la normale. L'agrégation plaquettaire ou la coagulation partielle de l'échantillon étant susceptible d'interférer avec la reconnaissance des plaquettes par l'analyseur, et donc avec la représentation de ces dernières sur les nuages de points, toute diminution du comptage plaquettaire requiert l'examen d'un frottis sanguin au microscope. Ceci s'applique également pour tous les analyseurs d'hématologie utilisés en clinique, ainsi que ceux des laboratoires d'analyses externes, des universités et des écoles vétérinaires.

Éosinophilie

L'identification d'une éosinophilie (augmentation du nombre d'éosinophiles) est un élément important qui permet d'orienter les examens diagnostiques vers certaines affections spécifiques comme les allergies ou les infestations parasitaires, entre autres. En raison de son importance clinique, il est essentiel de valider rapidement l'existence d'une éosinophilie. Sur les nuages de points, les éosinophiles (représentés en vert) se situent à gauche des neutrophiles chez le chien et à droite chez le chat. Les profils observés sont différents d'une espèce à l'autre en raison des caractéristiques morphologiques uniques des cellules pour chaque espèce. En cas d'éosinophilie importante, la densité accrue du nuage de points représentant les éosinophiles permet de confirmer rapidement et facilement l'augmentation du nombre de ces cellules.

Leucopénie/Neutropénie

La leucopénie, ou la diminution du nombre total de leucocytes, et plus particulièrement la neutropénie, ou diminution du nombre de neutrophiles, ont généralement une importance clinique significative. Ce changement est observé lors de processus inflammatoire sévère ou suite à une chimiothérapie et il est impératif que le vétérinaire dispose de ces informations le plus rapidement possible. L'examen des nuages de points des GB permet de valider rapidement toute diminution importante du nombre de leucocytes. Lorsqu'il existe une diminution significative d'un seul type cellulaire comme les neutrophiles par exemple, ce phénomène est facile à identifier grâce à l'absence manifeste ou à la diminution considérable de la densité du nuage de points associé au type de leucocyte en question. Dans le cas illustré, il existe une leucopénie caractérisée par une neutropénie prononcée ; l'absence de nuage de points violets qui représentent les neutrophiles individuels dans l'échantillon est à noter.

Leucémie lymphoïde

La leucémie peut revêtir différentes formes, l'une des plus fréquentes étant la leucémie lymphoïde. Celle-ci peut être due à une atteinte primaire de la moelle osseuse ou résulter de l'évolution d'un lymphome malin. Les analyseurs d'hématologie de pointe ne permettent pas de caractériser avec précision ces cellules malignes circulantes. Dans de nombreux cas, les analyseurs tentent de caractériser les cellules mais en raison de la difficulté à différencier les types de leucocytes, un code d'alarme indiquant une distribution anormale des GB s'affichera. Une investigation plus poussée est alors recommandée pour valider les résultats en effectuant une évaluation du frottis sanguin ou en envoyant l'échantillon à un laboratoire de référence. Les nuages de points des GB normaux affichent des nuages clairement définis de points de différentes couleurs qui représentent les différentes populations de leucocytes généralement présentes dans le sang périphérique. Cependant, sur les nuages de points générés en cas de leucémie lymphoïde, les nuages représentant les différents types de leucocytes ne sont pas clairement distincts : il existe une continuité entre les nuages de différente couleur. Dans ce cas, il est recommandé d'envoyer le frottis sanguin ou l'échantillon prélevé avec EDTA à un laboratoire de référence, sans oublier d'inclure le code d'alarme indiquant que l'analyseur a eu des difficultés à caractériser avec précision la formule les leucocytes.

Agrégation plaquettaire

L'agrégation plaquettaire est un problème fréquent en médecine vétérinaire, notamment avec les échantillons sanguins provenant de chats. Il existe un risque d'agrégation plaquettaire chaque fois que la prise de sang s'avère difficile, lorsque le transfert de l'échantillon dans le tube EDTA n'est pas immédiat, lorsque le sang n'est pas correctement et rapidement mélangé à l'EDTA (avec inversions successives) ou encore lorsque la proportion de sang par rapport à l'anticoagulant n'est pas adéquate. Il existe différents degrés d'agrégation plaquettaire et la plupart des analyseurs de pointe sont capables d'identifier des agrégats plaquettaires importants. Le cas échéant, un message approprié est affiché à l'attention de l'utilisateur, accompagné d'une sélection de résultats susceptibles d'avoir été affectés par l'agrégation plaquettaire. L'analyseur peut tout de même continuer à générer des valeurs ; toutefois, si certains de ces résultats sont indiqués comme douteux ou des codes d'alarme apparaissent, il est essentiel d'évaluer plus en détail les valeurs obtenues, puis de les confirmer. Un examen rapide des nuages de points peut également permettre à l'utilisateur de valider très rapidement la présence d'agrégats plaquettaires importants. Les agrégats plaquettaires sont représentés sous forme d'un nuage de points linéaire presque parallèle aux populations de lymphocytes/monocytes. L'examen rapide du frottis sanguin peut permettre d'identifier, au moment opportun, l'existence d'agrégats plaquettaires importants et de vérifier les résultats obtenus. Si des agrégats plaquettaires sont rapportés ou observés sur le frottis sanguin, il est recommandé de prélever un nouvel échantillon en vue d'effectuer une autre analyse.